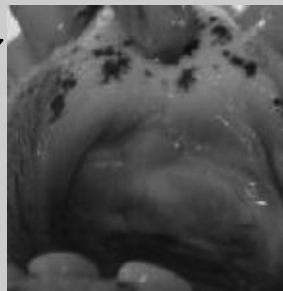
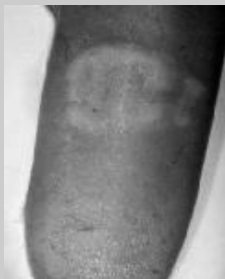

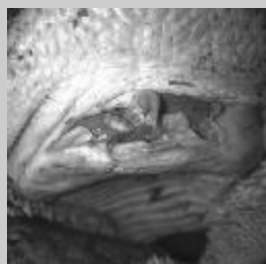Stáří a vzhled změn při nákaze SLAK

Vzhled lézí a jejich stáří (ve dnech) při
EXPERIMENTÁLNÍ INFEKCI SLAK

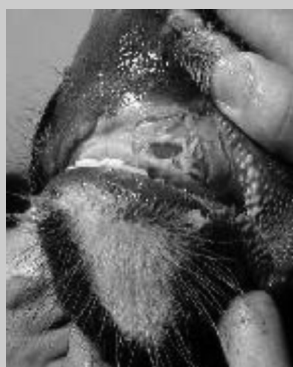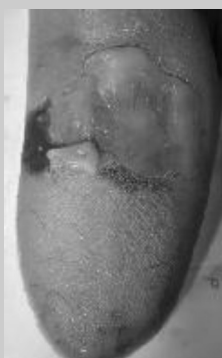1. den



2. den



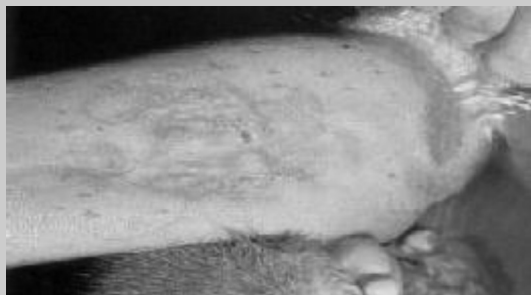4. den



6. den

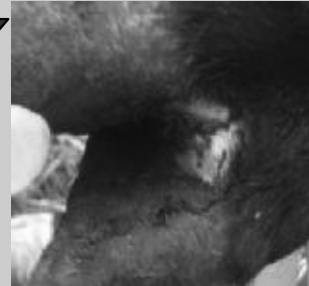
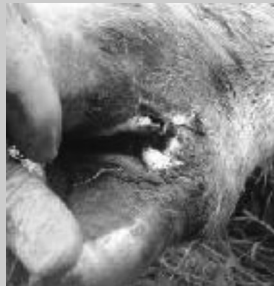
10. den.

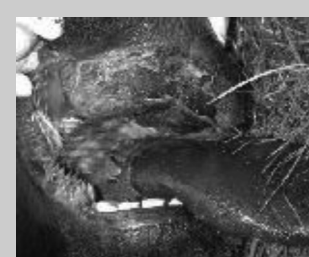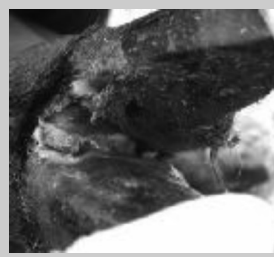


Vzhled lézí a jejich odhadované stáří při
TERÉNNÍ NÁKAZE SLAK

1. -2. den



2. -3. den



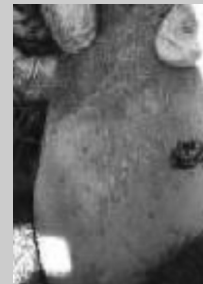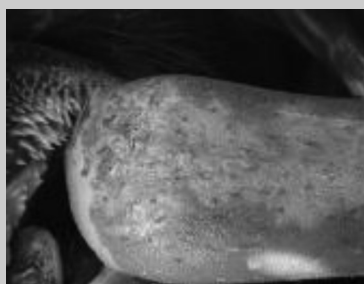4. -5. den



6. -7. den



8. -10. den



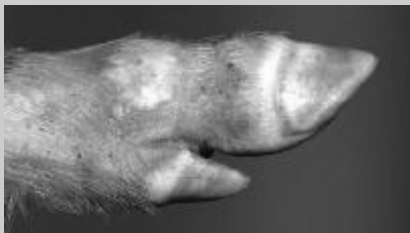Příznaky SLAK u skotu

Počátečními příznaky jsou: horečka, zvýšené slintání, kulhání, odmítání potravy, pokles mléčné produkce, mlaskání, celková skleslost

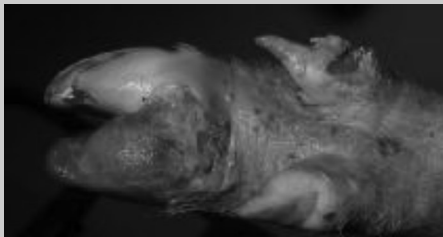
Změny (léze) jsou lokalizovány nejčastěji na jazyku, mulci, dásních, tvrdém patře, na strucích, na patkách a v mezipaznehtí. Telata mohou uhynout na myokarditidu

Vzhled a stáří změn u experimentálně infikovaného prasete

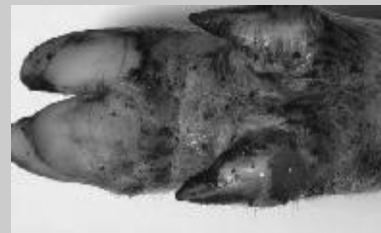1. den



2. den



3. den



Příznaky SLAK u prasat

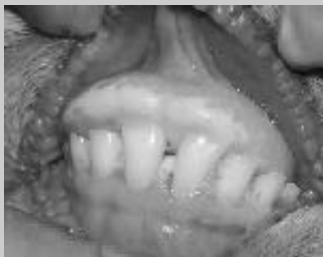Prvními příznaky jsou: horečka, skleslost, kulhání, ztráta chuti, psí sed, shlukování prasat.

Změny jsou na rypáku, jazyku, dásních a na kůži mezi paznehty.

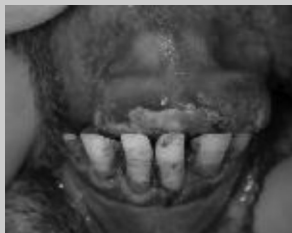Rohovina paznehtů se může sloupnout tak, že vypadá jako náprstek. Selata mohou uhynout na myokarditidu

Vzhled a stáří změn u experimentálně infikované ovce

1. den



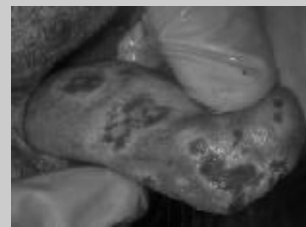2. den



3. den



6. den



Příznaky SLAK u ovcí

V řadě případů jsou klinické příznaky nevýrazné a obtížně zjistitelné. Léze se mohou objevit na tlamě nebo na nohách. Příznaky zahrnující kulhání, horečku, skleslost, bývají velmi mírné.

Léze jsou lokalizovány na tvrdém patře, jazyku, dásních a kůži mezipaznehtí.

Jehňata mohou uhynout na myokarditidu. Bahnice mohou zmetat mumifikované plody

Odhad stáří patologických změn (lézí) při SLAK

Poměrně přesný odhad lze provést v období od **1. do 5. dne**, pak přesnost odhadu klesá a je komplikována přítomností sekundární bakteriální mikroflóry.

1. den – objevují se bledá místa na sliznicích a puchýře naplněné čirou tekutinou

2. den – puchýře praskají, bledá místa jsou ostře ohraničená, při odtržení epitelu se objevuje spodní rudá škára

3.-4. den – odumřelý epitel je nahrazen fibrinem, který se hromadí v místech lézí. Na okrajích lézí se epitel začíná pomalu obnovovat

5.-7.den – je vidět výrazné obnovení povrchového epitelu, mizí fibrin a je nahrazován jizvou.

7 den a dále – fibrin zcela mizí, škára je pokryta novou vrstvou epitelu. Pokračuje formování jizvy